

BETA

INNOVATION FOR VETERINARY SURGERY



Guía técnica

CTWO

Cranial Tibial Wedge Osteotomy

ÍNDICE

- 04 < Introducción
- 06 < Indicaciones
- 08 < Planificación prequirúrgica
- 09 < Técnica quirúrgica
- 12 < Implantes
- 13 < Instrumental
- 14 < Glosario
- 15 < Bibliografía

INTRODUCCIÓN

En 1983, Slocum y Devine (2) identificaron el empuje tibial craneal (CTT - Cranial Tibial Thrust) como una causa importante de ruptura del ligamento cruzado (CrCL) y del movimiento de cajón craneal en perros. Afirmaron que los métodos existentes sólo tenían por objeto eliminar el movimiento del cajón craneal, y que se necesitaba una nueva técnica para combatir también al CTT.

Un año más tarde propusieron su primera técnica destinada a eliminar el CTT, llamada CTWO (Cranial Tibial Wedge Osteotomy) (5).


Los estudios han demostrado que el CTWO tiene una tasa de éxito excelente y trae a los perros heridos de vuelta a una vida activa normal más rápido que otras técnicas quirúrgicas (6).

Precontorneado anatómico

Orificio auxiliar para agujas
Kirchner*

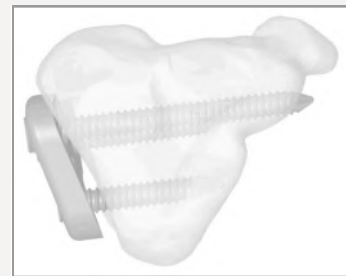Contorno redondeado para evitar
daño tisular en tejidos blandos

* Según modelo.




Bloqueo con ángulo fijo

La unión roscada tornillo-placa de la placa CTWO de BETA proporciona un ángulo fijo y estable, garantizando que los tornillos han sido orientados lejos de la superficie articular y de la osteotomía.



Precontorneado anatómico

El empleo de orificios bloqueados junto con el precontorneado de la placa CTWO de BETA disminuye o elimina la necesidad de contorneados adicionales durante la intervención.



INDICACIONES

La placa CTWO de BETA está especialmente indicado para el tratamiento de la rotura del ligamento cruzado anterior (ACL).

Siendo de especial interés para la aplicación de la técnica de CTWO.

El objetivo de la cirugía es nivelar el TP (Tibial Plateau) para hacer que las fuerzas portadoras de peso sean compresivas y así neutralizar el CTT (5; 4). Cuando se reducen las fuerzas que presionan hacia el CrCL, se elimina la necesidad de un CrCL totalmente intacto (4).

¿PORQUÉ ELEGIR LA PLACA CTWO DE BETA?

La técnica CTWO se basa en cambiar la posición de la cabeza proximal de la tibia en relación con el fémur, esto se consigue mediante la eliminación de un fragmento de hueso en forma de cuña de la tibia proximal, empleando una sierra de traumatología convencional, por lo que **no se necesita instrumental de corte específico y se consiguen tasas de éxito similares a la TPLO** (10).

Particularmente la placa de CTWO de BETA introduce mejoras en la técnica:

Fijación estable

El sistema de bloqueo proporciona una angulación fija y una máxima estabilidad de los fragmentos.

Angulación segura

Los tornillos orientados garantizan su inserción lejos de la articulación.

Facilidad de uso

El precontornado está concebido para adaptarse a la geometría medial de la tibia proximal, minimizando o eliminando la necesidad de contornear la placa intraoperatoriamente.

Resistencia

Estudios biomecánicos avalan la resistencia del implante, construido con acero quirúrgico de alta resistencia de aleación 316LVM.

PLANIFICACIÓN PREQUIRÚRGICA

Antes de realizar esta técnica es preciso una adecuada planificación prequirúrgica:

1 RX MEDIO-LATERAL

Claves para una buena Rx:

- Debe de incluir la tibia completa.
- Posicionar articulaciones de la rodilla y tarso a 90° de flexión.
- Cóndilos femorales superpuestos.

2 MEDIR TPA

1. Eje mecánico A-B:
 - Centro de la articulación del tarso (A).
 - Punto medio entre la eminencias intercondileas lateral y medial (B).
2. Línea perpendicular al eje mecánico.
3. Meseta tibial:
 - Margen craneal de la superficie articular (C).
 - Margen caudal de la superficie articular (D).

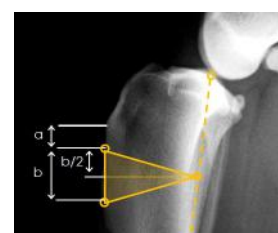
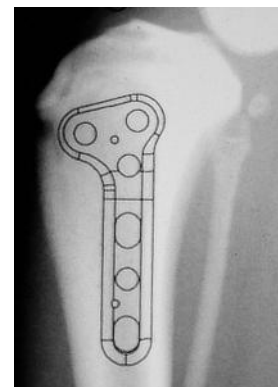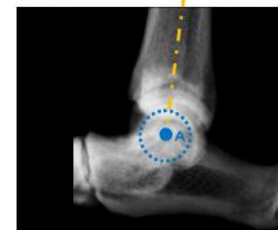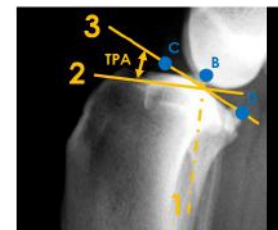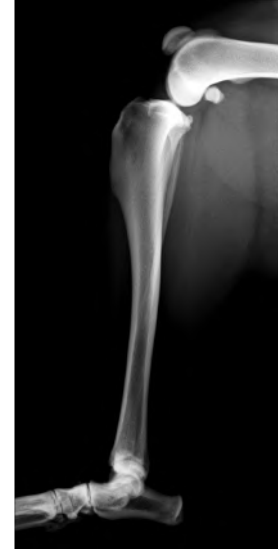3 SELECCIONAR EL IMPLANTE

Para seleccionar el implante adecuado en cada caso BETA puede proporcionar:

- Plantillas transparentes para superponer sobre cualquier Rx.
- Simulaciones digitales sobre la Rx que nos envías.

4 IDENTIFICAR PUNTOS DE REFERENCIA

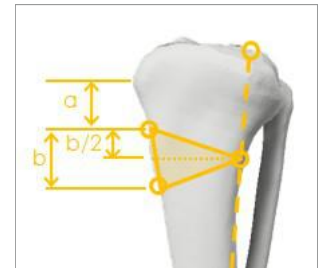Marcar en la radiografía los puntos, empleando la tuberosidad tibial como referencia para tomar las medidas.



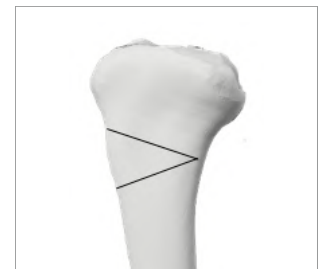TÉCNICA QUIRÚRGICA

1 MARCAR PUNTOS DE REFERENCIA

Transferir al hueso las medidas tomadas en la radiografía, empleando la tuberosidad tibial como referencia para tomar las medidas.



2 MARCAR OSTECTOMÍAS CON LA SIERRA

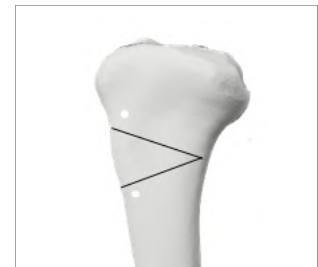

3 TALADRAR ORIFICIOS PARA PASAR CERCLAJE*

Cerclaje: 0,8 -1 mm.

Orificios: 1,1-1,5 mm. Próximos a la cortical craneal

No cerca de la inserción del ligamento rotuliano.

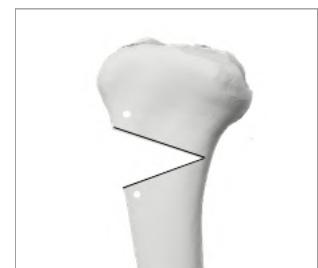

4 COMPLETAR EL CORTE

Precaución: Paralelismo osteotomías.

Trucos:

- Emplear agujas como referencia
- Emplear GIJ



5 REDUCIR CERRANDO EL CERCLAJE



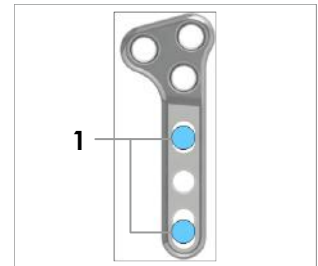
* En perros pequeños puede no ser de aplicación este paso.

6 ESTABILIZAR CON EL IMPLANTE

Se recomienda la inserción de los tornillos en el orden que se muestra a continuación:

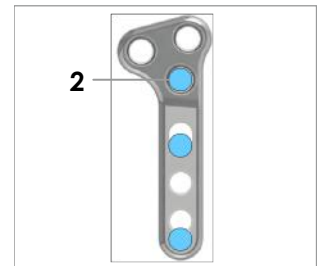
1

Insertar tornillos de compresión, sin apretar de todo.



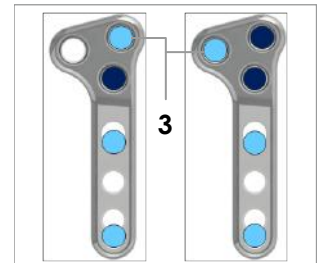
2

Desplazar el implante hacia proximal para aprovechar el máximo efecto de compresión y bloquear el primer tornillo.



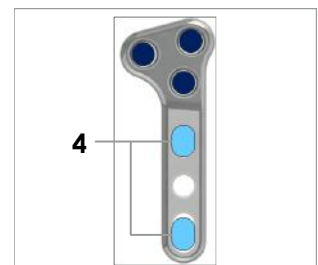
3

Insertar y bloquear todos los tornillos del fragmento proximal.



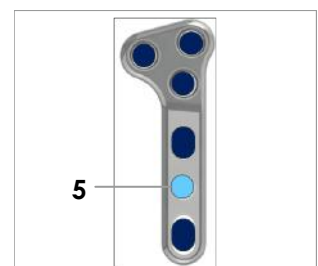
4

Apretar los tornillos de compresión.



5

Insertar el tornillo bloqueado del fragmento distal.



RESULTADO



IMPLANTES

CTWO 2.0 mm

		Acero
Código	Orificios (u.)	Longitud (mm)
CTWOA20R	3 + 3	30
CTWOA20L	3 + 3	30

CTWO 2.4 mm

		Acero
Código	Orificios (u.)	Longitud (mm)
CTWOA24R	3 + 3	35
CTWOA24L	3 + 3	35

CTWO 2.7 mm

		Acero
Código	Orificios (u.)	Longitud (mm)
CTWOA27R	3 + 3	41
CTWOA27L	3 + 3	41

CTWO 3.5 mm

		Acero
Código	Orificios (u.)	Longitud (mm)
CTWOSA35R	6	55
CTWOSA35L	6	55
CTWOMA35R	7	56
CTWOMA35L	7	56
CTWOSA35R	8	71
CTWOSA35L	8	71

PLANTILLA CTWO

Código

TCTWO35

INSTRUMENTAL

BROCA QUICK-COUPLING



Código

DBQC15
DBQC18
DBQC20
DBQC28

GUÍA DE TALADRADO



Código

GLA20
GLA24
GLA27
GLA35

ATORNILLADOR



Código

DH20
DH27
DH35

LLAVE DINAMOMETRICA



Código

LTSD20
LTSD27
LTSD35

		Guía	Broca	Llave
Tornillos	2.0	2.0	1.5 mm	2.0 hex
Tornillos	2.4	2.4	1.8 mm	2.7 hex
Tornillos	2.7	2.7	2.0 mm	2.7 hex
Tornillos	3.5 cuerpo 2.7	2.7	2.0 mm	3.5 hex
Tornillos	3.5	3.5	2.8 mm	3.5 hex
Tornillos	3.5 esponjosa	3.5	2.5 mm	3.5 hex

GLOSARIO

ACL - Anterior Cruciate ligament

CrCL - ligamento cruzado anterior

CTT - Cranial Tibial Thrust

CTWO - Cranial Tibial Wedge Osteotomy

TP - Tibial Plateau

TPA - Tibial Plateau Angle

BIBLIOGRAFÍA

1 *Caudal proximal tibial deformity and cranial cruciate ligament rupture in small-breed dogs.* Macias C, McKee WM, May C.: J Small Anim Pract 2002;43:433–438.

2 *Cranial tibial thrust: a primary force in the canine stifle.* Slocum, B., & Devine, T. (1983). Journal of the American Veterinary Medical Association, 183(4), 456–459.

3 *Rupture of the cranial cruciate ligament associated with deformity of the proximal tibia in five dogs.* Selmi AL, Padilha Filho JG: 31. J Small Anim Pract 2001;42:390–393.

4 *High Tibial Osteotomies for the Treatment of the Cranial Cruciate Deficient Stifle.* Déjardin, L. (2008). Proceedings at the NAVC Conference.

5 *Cranial tibial wedge osteotomy: a technique for eliminating cranial tibial thrust in cranial cruciate ligament repair.* Slocum B., Devine, T. (1984). Journal of American Veterinary Medicine Association 184 (5), 564-569.

6 *Cranial cruciate ligament injury in the dog: pathophysiology, diagnosis and treatment.* Jerram, R. M., Walker, A. M. (2011). New Zealand Veterinary Journal 51.

7 *Radiographic landmarks for measurement of cranial tibial subluxation in the canine cruciate ligament deficient stifle.* R. Plesman et al. Vet Comp Orthop Traumatol 6/2012.

8 *Radiographic Quantitative Assessment of Caudal Proximal Tibial Angulation in 100 Dogs with Cranial Cruciate Ligament Rupture.* Mathieu Glassman et al. Veterinary Surgery 40 (2011) 830–838.

9 *Evaluation of Osteotomy Accuracy and Rotational and Angular Alignment for Cranial Closing Wedge Osteotomy Performed With and Without Alignment Aids.* Elena S. Addison1 et al. Veterinary Surgery 44 (2015) 78–84.

10 *Comparison of Complication Rates and Clinical Outcome Between Tibial Plateau Leveling Osteotomy and a Modified Cranial Closing Wedge Osteotomy for Treatment of Cranial Cruciate Ligament Disease in Dogs.* Bill Oxley, MA VetMB CertSAS, Willows. Veterinary Surgery 42 (2013) 739–750.

BETA

INNOVATION FOR VETERINARY SURGERY

 +34 986 65 85 66

 info@betaimplants.com

 www.betaimplants.com